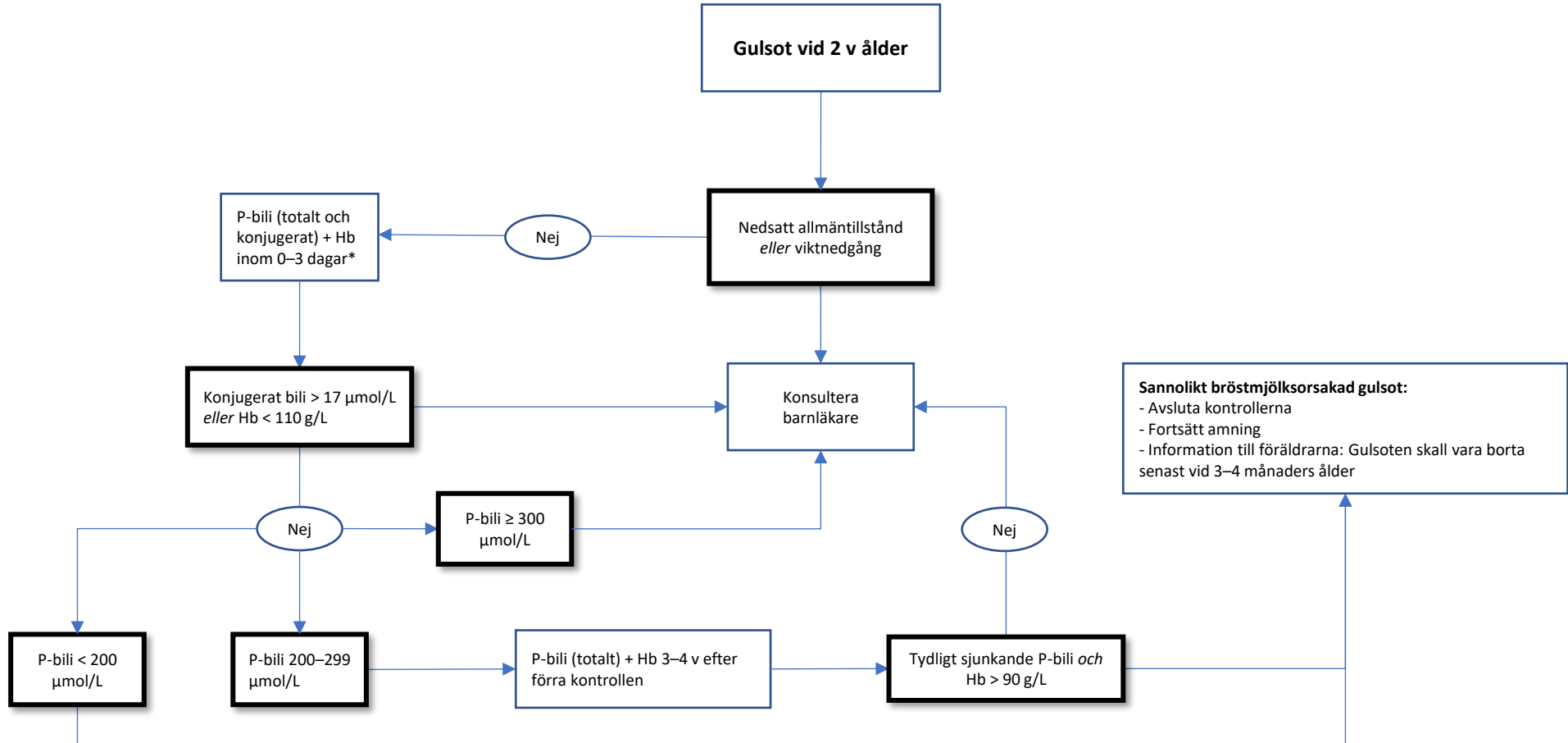


Prolongerad gulsot hos nyfödda

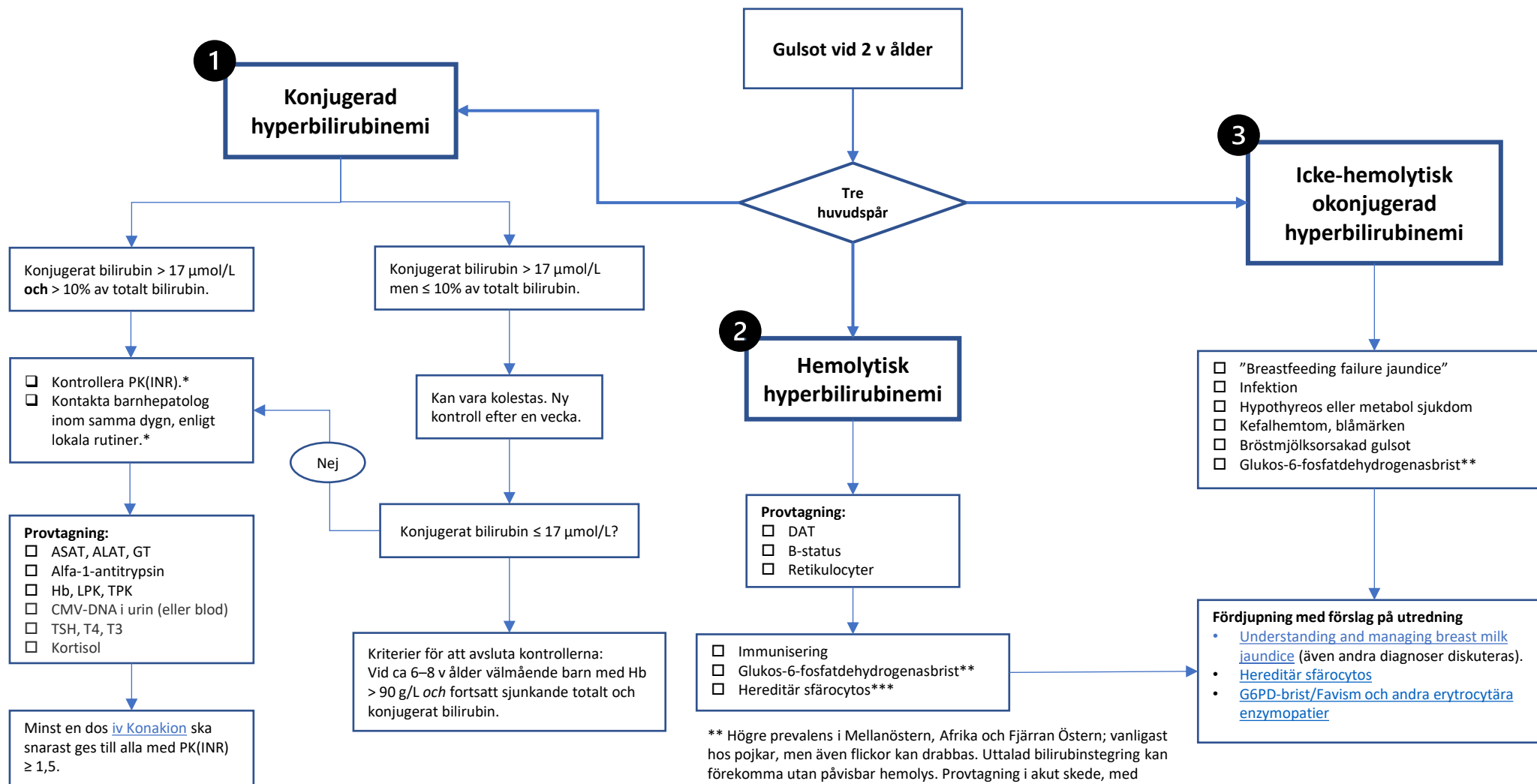
Steg 1



* Utredningen bör vara klar före fyra veckors ålder. Notera att praktiska eller logistiska utmaningar vid provtagning, till exempel hemolys, kan fördröja handläggningen – det är därför viktigt att se till att tempot upprätthålls.

Prolongerad gulsot hos nyfödda

Steg 2



* Utifrån lokala förutsättningar kan utredningen kompletteras enligt provtagningsrutan redan innan kontakt med hepatolog tas.

** Högre prevalens i Mellanöstern, Afrika och Fjärran Östern; vanligast hos pojkar, men även flickor kan drabbas. Uttalad bilirubinstegeing kan förekomma utan påvisbar hemolys. Provtagning i akut skede, med påtaglig retikulocytos, kan ge falskt normalt resultat.

*** Blodutstryk kan påvisa sfärocyter/pyknocyter. Kvoten $MCHC/MCV > 3,6$ kan tala för HS men bekräftar inte diagnosen. Flödescytometrianalyser för screening av defekter i erytocytmembranproteiner (EMA/Band 3 protein), kan användas för diagnos redan neonatalt, men tidigast 2–3 månader efter erytrocyttransfusion.